

Научная статья

УДК 591.461:599.742.712

EDN MQSQPU

DOI: 10.22450/19996837\_2022\_2\_82

### Морфологические особенности органов выделения у тигра амурского в пренатальном периоде развития

Елена Николаевна Любченко<sup>1</sup>, Галина Владимировна Иванчук<sup>2</sup>,  
Ирина Павловна Короткова<sup>3</sup>, Наталья Степановна Кухаренко<sup>4</sup>,  
Анастасия Олеговна Фёдорова<sup>5</sup>

<sup>1,2,3</sup> Приморская государственная сельскохозяйственная академия,  
Приморский край, Уссурийск, Россия

<sup>4,5</sup> Дальневосточный государственный аграрный университет,  
Амурская область, Благовещенск, Россия

<sup>1</sup> [lyubchenkol@mail.ru](mailto:lyubchenkol@mail.ru), <sup>2</sup> [harriot@mail.ru](mailto:harriot@mail.ru), <sup>3</sup> [korotkovaira@mail.ru](mailto:korotkovaira@mail.ru),

<sup>4,5</sup> [anfedka@list.ru](mailto:anfedka@list.ru)

**Аннотация.** Изучение морфологических особенностей тигра амурского ограничено, потому любой материал от этих животных должен быть исследован. Пренатальный период является важным звеном научных исследований, в этот период происходит закладка всех морфологических структур и последующее формирование будущего организма. Эмбриональное развитие тигра амурского не изучено. Сведения о внутриутробном развитии и определении возраста плодов тигра амурского отсутствуют, поэтому актуальность изучения данного вопроса несомненна. Объектами исследования служили почки плодов тигра амурского. Полученные результаты по массе и размерам плодов сравнивали с новорожденными тигрятами одного выводка в таком же количестве. Определены особенности топографии и морфологии почек у плодов тигра амурского в предродовой период, а также абсолютные и относительные линейные промеры почек. Установлено, что относительная масса почек у плодов оказалась выше, чем у взрослых тигров. Функции мочеточников выполняет урахус, мочевой пузырь у плодов амурского тигра имеет аллантаоидное происхождение.

**Ключевые слова:** морфология, органы выделения, тигр амурский, пренатальный период

**Для цитирования:** Любченко Е. Н., Иванчук Г. В., Короткова И. П., Кухаренко Н. С., Фёдорова А. О. Морфологические особенности органов выделения у тигра амурского в пренатальном периоде развития // Дальневосточный аграрный вестник. 2022. Вып. 2 (62). С. 82–90. doi: 10.22450/19996837\_2022\_2\_82.

Original article

### Morphological features of excretory organs in the Amur tiger in prenatal development

Elena N. Lyubchenko<sup>1</sup>, Galina V. Ivanchuk<sup>2</sup>, Irina P. Korotkova<sup>3</sup>,  
Natalya S. Kukhareno<sup>4</sup>, Anastasiya O. Fedorova<sup>5</sup>

<sup>1,2,3</sup> Primorskaya State Agricultural Academy, Primorsky Krai, Ussuriysk, Russia

<sup>4,5</sup> Far Eastern State Agrarian University, Amur region, Blagoveshchensk, Russia

<sup>1</sup> [lyubchenkol@mail.ru](mailto:lyubchenkol@mail.ru), <sup>2</sup> [harriot@mail.ru](mailto:harriot@mail.ru), <sup>3</sup> [korotkovaira@mail.ru](mailto:korotkovaira@mail.ru),

<sup>4,5</sup> [anfedka@list.ru](mailto:anfedka@list.ru)

**Abstract.** The study of the morphological features of the Amur tiger is limited, therefore any material from them should be investigated. The prenatal period is an important link in scientific

research, during this period all morphological structures are laid down and the subsequent formation of the future organism takes place. The embryonic development of the Amur tiger has not been studied. There is no information on intrauterine growth and determination of the age of the fetuses of the Amur tiger, so the relevance of studying this issue is undeniable. The objects of the study were kidneys of the Amur tiger fetuses. The obtained results by the weight and size of the fetuses were compared with newborn tiger cubs of the same brood in the same amount. The features of topography and morphology in the Amur tiger kidneys in the prenatal period, as well as the absolute and relative linear measurements of the kidneys, were determined. We found that the relative kidney mass in fetuses was higher than in adult tigers. The functions of the ureters are performed by the urachus, the bladder in the fetuses of the Amur tiger is of allantoid origin.

**Keywords:** morphology, excretory organs, Amur tiger, prenatal period

**For citation:** Lyubchenko E. N., Ivanchuk G. V., Korotkova I. P., Kukharensko N. S., Fedorova A. O. Morfologicheskie osobennosti organov vydeleniya u tigra amurskogo v prenatal'nom periode razvitiya [Morphological features of excretory organs in the Amur tiger in prenatal development]. *Dal'nevostochnyj agrarnyj vestnik. – Far Eastern Agrarian Bulletin.* 2022; 2 (62): 82–90. (in Russ.). doi: 10.22450/19996837\_2022\_2\_82.

**Введение.** Тигр амурский (*Panthera tigris altaica*) – ценнейший и редкий представитель фауны Дальнего Востока, находится под международной охраной, внесён в Красную книгу России [7] и МСОП (Международный союз охраны природы), [7], Приложение 1 СИТЕС (Приложения 1, 2, 3 (действительны с 12 июня 2013 г.) к Международной конвенции от 03.03.1973 «Конвенция о международной торговле видами дикой фауны и флоры, находящимися под угрозой исчезновения» (СИТЕС).

Эмбриональное развитие – один из важных и сложных периодов жизни животного, который до сих пор остаётся малоизученным. В этот период происходит закладка всех морфологических структур и последующее формирование будущего организма со всеми его качественными особенностями, которые определяют дальнейшее существование взрослого животного [3]. Функциональная значимость того или иного органа косвенно может быть определена его относительной массой и размерами, которые в значительной степени определяют топографию органов в полости тела животного [14]. Поскольку периодизация внутриутробного развития тигра амурского не разработана, в работе использованы общепринятые в зоологии названия развивающейся особи на стадиях её пренатального онтогенеза – «эмбрион» или «плод», аналогично исследователям,

изучающим внутриутробное развитие морского котика (Кузин, 2002) [8].

В литературе имеются некоторые данные по определению возраста амурского тигра, полученные в дикой природе [12, 16]. Сведения о внутриутробном развитии и определении возраста плодов тигра отсутствуют. Для определения возраста плода решающее значение имеют его длина, масса, появление и развитие шерстно-волосного покрова. Изучением сроков беременности у тигров занимались учёные-биологи: В. Г. Гептнер, А. А. Слудский (1972), В. Г. Юдин (2009) [2, 16]. По данным В. Г. Юдина (2009), масса новорожденного тигрёнка (самца), при наличии в помете двух – трёх детёнышей, составляла от 820 до 2 000 граммов. Из девяти родов при наблюдении в эксперименте не было ни одного выводка с количеством тигрят более трёх особей [16].

По данным И. И. Шмальгаузена, почки животных имеют мезодермальное происхождение, и в филогенезе представлены последовательно сменяющимися тремя поколениями: предпочка, первичная (туловищная) почка, вторичная (тазовая) почка [15]. Е. Н. Любченко (2012) определено, что относительная масса почек у тигров амурских в возрасте от одного года до 4 лет составляет 0,30 %, с 4-х до 10-ти лет – 0,22 %, масса почек у тигров от одного года до 4 лет занимает по отношению к массе тела 1/337 часть, а в возрасте от 4 до 10 лет – 1/450 часть [11].

Сведения о внутриутробном развитии и определении возраста плодов тигра амурского отсутствуют, поэтому актуальность изучения данного вопроса несомненна.

**Целью исследования явилось изучение анатомо-топографических и морфологических особенностей органов выделения у тигра амурского в пренатальном онтогенезе.**

**Материал и методы исследования.**

Материалом для исследования являлся труп беременной самки тигра амурского и её четырёх плодов, доставленный в Институт животноводства и ветеринарной медицины на основании постановления правоохранительных органов о проведении судебной ветеринарной экспертизы. Объектами исследования служили органы выделения четырёх плодов (самцов) тигра амурского.

При определении возраста плодов учитывались степень выраженности видовых признаков, весовые показатели плодов, известные литературные сведения о сроках беременности самок, развитие шерстно-волосного покрова [8, 12, 16].

Патологоанатомическое вскрытие плодов тигра амурского проводили по методу частичной эвисцерации [1]. Для описания локализации органов использовали костные ориентиры, такие как мечевидный хрящ, рёбра, позвоночный столб, грудные, поясничные, крестцовые позвонки, кости таза. Внутренние органы отделяли от трупа по методике, предложенной Е. В. Курятовой (2003) и Н. С. Кухаренко (2015) [9, 10].

Морфометрические исследования состояли из линейных и весовых измерений плодов и почек [6, 13]. Размеры внутренних органов измеряли штангенциркулем с ценой деления 0,05 мм при помощи математической линейки, мягкой ленты с точностью до 0,1 см. Весовые показатели почек с капсулой, без околопочечного жира, получали с помощью электронных весов Delta KCE-40-21 с точностью до 0,001 г. Объём почек выясняли погружением их в градуированный сосуд с водой [1]. Длину почек определяли на сагиттальном максимальном продольном срезе, ширину и толщину – на уровне середины почечного синуса при поперечном разрезе. Отношение массы и

длины почек к массе и длине тела определяли путем расчёта среднего показателя массы тела и почек [13]. При проведении патологоанатомического вскрытия проводилось цифровое фотографирование фотоаппаратом SONYNEX-7 [5].

**Результаты исследования и их обсуждение.** При исследовании трупа беременной самки тигра амурского в левом роге матки обнаружен один плод, в правом роге – три плода. Это первый случай изучения беременной самки тигра амурского и плодов за период научно-исследовательской работы с 2007 по 2021 гг.

По морфологическим признакам (масса, линейные промеры, развитие шерстного покрова, выраженность видовых признаков) установили, что плоды тигра находились в плодном периоде пренатального онтогенеза. Предродовой период подтверждался наличием у самки признаков, относящихся к предвестникам родов, появляющихся за 2–3 суток до родов. Установлены признаки набухания молочных желез, слизистой оболочки наружных половых органов, большое количество прозрачной слизи во влагалище.

При определении возраста исследуемых плодов тигра амурского учитывали известные возрастные критерии новорожденных тигрят: масса тела, размеры пястных и плюсневых мякишей. Средняя масса плодов тигра амурского составила 840,5 г, что почти равно массе новорожденных тигрят [16]. Размеры пястных и плюсневых мякишей лап у новорожденных тигрят в литературных источниках описаны в средних измерениях В. Г. Юдиным (2009) [16]. Для анализа результатов, полученных у данных плодов тигра, необходимо сравнивать их с новорожденными тигрятами одного выводка в таком же количестве. Размеры мякишей у данных плодов тигра соответствуют периоду их пренатального развития, так как масса этих плодов почти соответствует массе новорожденных тигрят. Линейные промеры пястных и плюсневых мякишей у плодов тигра амурского в пренатальный период развития представлены в таблице 1.

Таким образом, размеры ширины мозолей у четырёх плодов тигрят в пренатальном периоде развития несколько меньше средних размеров мозолей у ново-

**Таблица 1 – Линейные промеры пястных и плюсневых мякишей у плодов тигра амурского в пренатальный период развития**

| Показатели                          | Плоды тигра |     |     |     | M±m       | Новорожденные самцы (Юдин В. Г., 2009) |
|-------------------------------------|-------------|-----|-----|-----|-----------|--|
|                                     | 1           | 2   | 3   | 4   |           |  |
| Передняя мозоль (пястный мякиш), см | 1,6         | 1,7 | 1,6 | 2,0 | 1,72±0,11 | 2,3                                    |
| Задняя мозоль (плюсневый мякиш), см | 1,5         | 1,3 | 1,4 | 1,8 | 1,50±1,14 | 2,2                                    |

рожденных, описанных в известной литературе.

При определении возраста плодов тигра амурского полученные линейные и весовые промеры близки к таковым у новорожденных тигрят. Учитывая хорошо развитые видовые признаки, равномерно развитый короткий шерстный покров, яркий индивидуальный рисунок у исследуемых плодов, а также наличие у беременной самки признаков, относящихся к предвестникам родов, появляющихся за 2–3 дня до родоразрешения, таких как набухание молочных желез, слизистой оболочки наружных половых органов, наличие большого количества прозрачной слизи во влагалище, считаем плоды предродовыми, возраст плодов от 103 до 105 дней.

При вскрытии плодов тигра амурского при внутреннем осмотре органы брюшной полости находились на месте их естественной локализации, сформировавшиеся. При изучении органов выделения у тигра амурского в позднем эмбриональном периоде нами выявлены некоторые особенности их топографии и морфометрической характеристики.

Установлено, что почки у плодов амурского тигра красно-коричневого цвета, гладкие, находятся в забрюшинном пространстве, в поясничной области тела (рис. 1). Правая почка локализуется от переднего края правого поперечно-реберного отростка первого поясничного позвонка до заднего края правого поперечно-реберного отростка второго поясничного позвонка, её краниальный край граничит с правой долей печени, а каудальный край – с изгибом двенадцатиперстной кишки.

Левая почка располагается от середины тела первого поясничного позвонка до переднего края левого поперечно-ре-

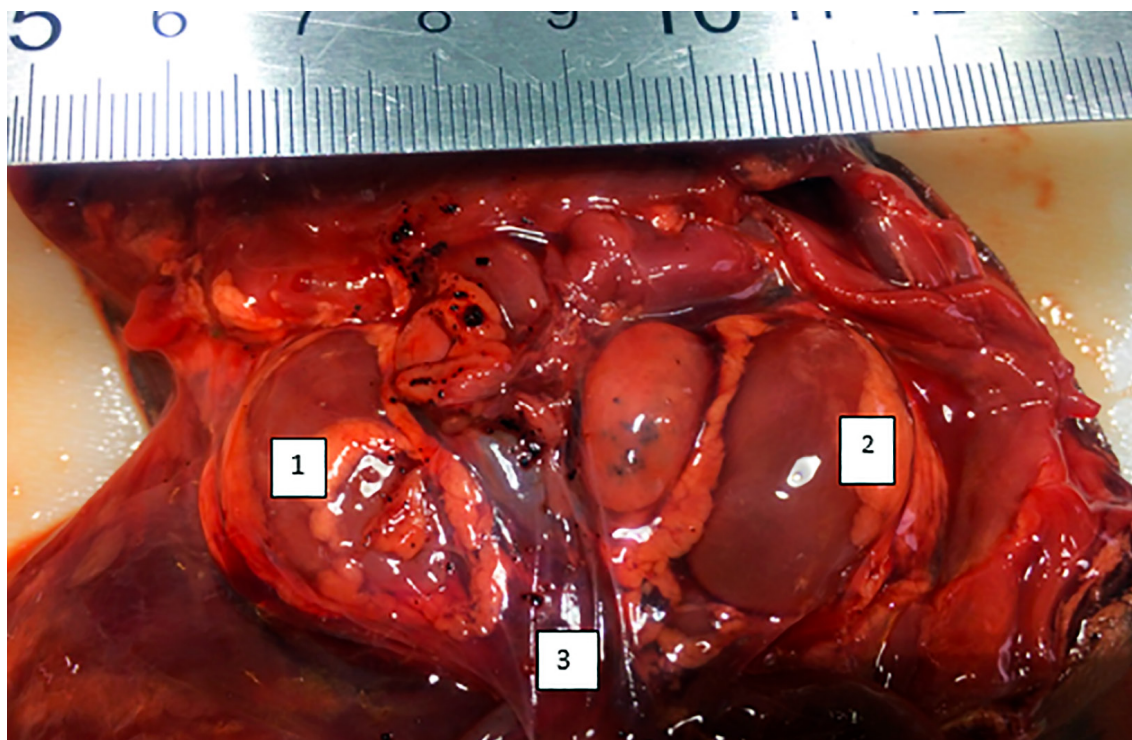
берного отростка третьего поясничного позвонка. Внутренняя поверхность почек обращена и примыкает к телу поясничных позвонков, наружная сторона почек находится под поперечно-реберными отростками на расстоянии 0,8 см от тела позвонка.

У плодов амурского тигра почка гладкая однососочковая, без выраженных почечных борозд, имеет почти округлую форму, что подтверждается размерами длины и ширины. Жировые отложения на капсуле почек у всех плодов присутствовали в незначительном количестве. Коровый слой развит ещё очень слабо по сравнению с мозговым, а пограничный слой визуально не выделяется; имеется один общий сосочек, направленный в лоханку. Линейные и весовые промеры органов выделения у плодов тигра амурского в пренатальном периоде представлены в таблице 2.

Абсолютная длина левой и правой почек у амурского тигра в исследуемом возрасте одинаковая, и составляет 3,17±0,08 и 3,10±0,08 см соответственно. Ширина левой и правой почек также не отличается и составляет, соответственно, 2,07±0,08 и 2,1±0,11 см, также, как и их толщина, которая равна 0,45±0,02 и 0,47±0,02 см.

Установив средние метрические параметры тела животного и почек, определили, что относительная длина почек составляет 9,6 %, при этом почки занимают 1/10 часть от длины тела; величина индекса длины почек – 96,2.

Объём левых и правых почек равен соответственно 3,92±0,47 и 3,80±0,70 см<sup>3</sup>. Масса левых почек не отличается от массы правых и составляет 4,5±0,56 г. При массе тела 840,5±4,48 г, относительная масса обеих почек составила 0,53±0,08 %;



1 – правая почка; 2 – левая почка; 3 – урахус

**Рисунок 1 – Топография почек у плода амурского тигра (фото авторов)****Таблица 2 – Линейные весовые показатели органов выделения у плодов тигра амурского в пренатальный период развития (103–105 день беременности)**

| Показатели                               |             | Плоды тигра |       |       |       | M ± m      |
|--|-------------|-------------|-------|-------|-------|------------|
|  |             | 1           | 2     | 3     | 4     |            |
| Левая почка                              | длина, см   | 3,2         | 3,2   | 3,0   | 3,3   | 3,17±0,08  |
|  | ширина, см  | 2,0         | 2,0   | 2,0   | 2,3   | 2,07±0,08  |
|  | толщина, см | 0,5         | 0,4   | 0,4   | 0,5   | 0,45±0,02  |
| Правая почка                             | длина, см   | 3,1         | 3,0   | 3,0   | 3,3   | 3,10±0,08  |
|  | ширина, см  | 2,0         | 2,0   | 2,0   | 2,4   | 2,10±0,11  |
|  | толщина, см | 0,5         | 0,5   | 0,4   | 0,5   | 0,47±0,02  |
| Длина почек по отношению к длине тела, % |             | 9,6         | 9,5   | 9,1   | 10,1  | 9,60±0,25  |
| Индекс длины почек                       |             | 96,5        | 95,0  | 92,0  | 101,1 | 96,2±2,56  |
| Объем почки, см <sup>3</sup>             | левой       | 3,5         | 3,5   | 3,5   | 5,2   | 3,92±0,47  |
|  | правой      | 3,5         | 2,5   | 4,2   | 5,0   | 3,80±0,70  |
| Масса почки, г                           | левой       | 4,0         | 4,0   | 4,0   | 6,0   | 4,50±0,56  |
|  | правой      | 4,0         | 3,0   | 5,0   | 6,0   | 4,50±0,56  |
| Масса почек по отношению к массе тела, % |             | 0,47        | 0,41  | 0,53  | 0,71  | 0,53±0,08  |
| Индекс массы почек                       |             | 4,75        | 4,16  | 5,35  | 7,13  | 5,34±0,66  |
| Урахус                                   | длина, см   | 4,4         | 4,3   | 4,0   | 5,5   | 4,50±0,42  |
|  | ширина, см  | 1,2         | 1,0   | 1,0   | 1,4   | 1,15±0,11  |
| Длина тела, см                           |             | 31,5        | 31,5  | 32,0  | 35,5  | 32,6±1,12  |
| Масса тела, г                            |             | 832,0       | 840,0 | 842,0 | 848,0 | 840,5±4,48 |

при этом масса почек занимает 1/186 часть массы тела. Величина индекса массы обеих почек достигает  $5,34 \pm 0,66$ .

Средняя толщина кортикального слоя равна 0,3 см, медуллярного – 0,8 см; паренхимо-пиелический индекс составил 3,5:1. При продольном разрезе почки установлена слабая выраженность сосудистого слоя паренхимы, корковый и мозговой слой сливаются. У плодов развита только часть клубочков, поэтому зернистость кортикального вещества не определяется.

Мочеполовой синус расширяется и превращается в прототип мочевого пузыря, задний конец которого вытягивается и образует мочеполовой канал, а передний конец специальным протоком (урахусом) сообщается с аллантоисом. Длина урахуса у плодов тигра равна  $4,5 \pm 0,42$  см, ширина –  $1,1 \pm 0,11$  см. Таким образом, мочевой пузырь у плодов амурского тигра имеет аллантоидное происхождение, что подтверждается информацией Н. В. Зеленецкого (2014) о развитии мочевого пузыря у млекопитающих [4].

Полученные данные свидетельствуют о том, что у плодов тигра амурского длина левых и правых почек не отличается по размерам, также как масса и толщина, а ширина левых почек превышает ширину правых на 0,3 мм.

Относительная масса почек у плодов выше, чем у взрослых тигров. По данным исследований Е. Н. Любченко (2012), относительная масса почек у тигров амурских в возрасте от одного года до 4 лет составляет 0,30 %, с 4-х до 10-ти лет – 0,22 % [11], в то время, как у плодов пренатального периода

данный показатель равен 0,53 %. Масса почек у плодов занимает 1/186 часть от массы тела (в тоже время у тигров амурских от одного года до 4 лет – 1/337 часть, от 4 до 10 лет – 1/450 часть).

На продольном разрезе почки корковый и мозговой слой сливаются за счёт слабовыраженного сосудистого слоя. Зернистость кортикального вещества не определяется, что ассоциируется с данными Н. А. Кайдановской (2009) [6]. Функции мочеточников выполняет урахус; мочевой пузырь у плодов амурского тигра имеет аллантоидное происхождение, что подтверждается информацией В. П. Глущенко (2007) и Н. В. Зеленецкого (2014) о развитии мочевого пузыря у млекопитающих и некоторых рептилий [3, 4].

**Выводы.** Возраст плодов тигра амурского составлял 103–105 дней. Он определён по средней массе плодов (840,5 г), развитию шерстного покрова, линейных промеров мякисей лап (передняя мозоль –1,6, задняя –1,5).

Почки находятся под поперечно-реберными отростками на расстоянии 0,8 см от тела позвонка; гладкие однососочковые, без выраженных почечных борозд; имеют почти округлую форму и занимают 1/10 часть от длины тела. Масса левых почек не отличается от массы правых и составляет  $4,5 \pm 0,56$  г.

Относительная масса почек у плодов выше, чем у взрослых тигров амурских в 1,7–2,4 раза; при этом почки плодов занимают в 1,6–2,1 раза большую часть массы тела, чем у взрослых животных.

#### Список источников

1. Боль Б. К. Патологоанатомическое вскрытие сельскохозяйственных животных. М. : Сельхозгиз, 1957. 335 с.
2. Гептнер В. Г., Слудский А. А. Млекопитающие Советского Союза. Хищные (гиены и кошки). М. : Высшая школа, 1972. 552 с.
3. Глущенко В. П. Сравнительная анатомия хордовых : учебное пособие. Уссурийск : УШИ, 2007. 139 с.
4. Зеленецкий Н. В., Зеленецкий К. Н. Анатомия животных : учебное пособие. СПб. : Лань, 2014. 510 с.
5. Иванчук Г. В. Использование цифрового фотографирования в судебной и ветеринарной экспертизе // Качество образования и инновации в аграрных вузах Дальневосточного федерального округа : материалы регион. науч.-метод. конф. (Уссурийск, 19–21 марта 2007 г.). Уссурийск : Приморская государственная сельскохозяйственная академия, 2007. С. 136–137.

6. Кайдановская Н. А. Морфосонографические корреляты почек у кошек в норме и при патологии : автореф. дис. ... канд. биол. наук. М., 2009. 19 с.
7. Красная книга Российской Федерации. М. : АСТ: Астрель, 2001. 860 с.
8. Кузин А. Е. Весовая характеристика скелета и его элементов у ушастых и настоящих тюленей // Известия Тихоокеанского научно-исследовательского рыбохозяйственного центра. 2002. Вып. 1–3. С. 1246–1257.
9. Курятова Е. В., Кухаренко Н. С. Учебное пособие по секционному курсу. Благовещенск : Дальневосточный государственный аграрный университет, 2003. 83 с.
10. Кухаренко Н. С., Федорова А. О. Патологическая анатомия. Органопатология : учебно-методическое пособие. Благовещенск : Дальневосточный государственный аграрный университет, 2015. 38 с.
11. Любченко Е. Н. Изменение морфометрических показателей почек тигра амурского в зависимости от возраста, пола и массы тела // Проблемы ветеринарной медицины и зооэкологии Российского и Азиатско-Тихоокеанского регионов : материалы междунар. науч.-практ. конф. (Благовещенск, 13–15 июня 2012 г.). Благовещенск : Дальневосточный зональный научно-исследовательский ветеринарный институт Российской академии сельскохозяйственных наук, 2012. С. 167–171.
12. Морфологические показатели амурского тигра / Л. Л. Керли, Дж. М. Гудрич, Е. Н. Смирнов [и др.] // Тигры Сихотэ-Алинского заповедника: экология и сохранение. Владивосток : ПСП, 2005. С. 36–42.
13. Морфометрические исследования диких кошачьих Дальнего Востока: учебное пособие / Е. Н. Любченко, И. П. Короткова, Г. В. Иванчук [и др.]. Уссурийск : Приморская государственная сельскохозяйственная академия, 2019. 96 с.
14. Шварц С. С., Смирнов В. С., Добринский Л. Н. Метод морфофизиологических индикаторов в экологии наземных позвоночных. Свердловск : Уральский филиал Академии наук СССР, 1968. 387 с.
15. Шмальгаузен И. И. Основы сравнительной анатомии позвоночных животных. М. : Советская наука, 1947. 541 с.
16. Юдин В. Г., Юдина Е. В. Тигр Дальнего Востока России : монография. Владивосток : Дальнаука, 2009. 485 с.

### References

1. Bol' B. K. *Patologoanatomicheskoe vskrytie sel'skokozyajstvennykh zhivotnykh [Pathoanatomic autopsy of farm animals]*, Moskva, Sel'hozgiz, 1957, 335 p. (in Russ.).
2. Neptner V. G., Sludsky A. A. *Mlekoopitayushchie Sovetskogo Soyuza. Hishchnye (gieny i koshki) [Mammals of the Soviet Union. Predatory (hyenas and cats)]*, Moskva, Vysshaya shkola, 1972, 552 p. (in Russ.).
3. Glushchenko V. P. *Sravnitel'naya anatomiya hordovykh: uchebnoe posobie [Comparative anatomy of chordates: a textbook]*, Ussurijsk, USHI, 2007, 139 p. (in Russ.).
4. Zelenevsky N. V., Zelenevsky K. N. *Anatomiya zhivotnykh: uchebnoe posobie [Animal Anatomy: a textbook]*, Sankt-Peterburg, Lan', 2014, 510 p. (in Russ.).
5. Ivanchuk G. V. Ispol'zovanie cifrovogo fotografirovaniya v sudebnoj i veterinarnoj ekspertize [The use of digital photography in forensic and veterinary examination]. Proceedings from Quality of education and innovation in agricultural universities of the Far Eastern Federal District: *Regional'naya nauchno-metodicheskaya konferenciya (19–21 marta 2007 g.) – Regional Scientific and Methodological Conference*. (PP. 136–137), Ussurijsk, Primorskaya gosudarstvennaya sel'skokozyajstvennaya akademiya, 2007 (in Russ.).

6. Kaidanovskaya N. A. Morfosonograficheskie korrelyaty pochek u koshek v norme i pri patologii [Morphosonographic correlates of the kidneys in cats in normal and pathological conditions]. *Extended abstract of candidate's thesis*. Moskva, 2009, 19 p. (in Russ.).
7. *Krasnaya kniga Rossijskoj Federacii [The Red Book of the Russian Federation]*, Moskva, AST: Astrel', 2001. 860 p. (in Russ.).
8. Kuzin A. E. Vesovaya charakteristika skeleta i ego elementov u ushastyh i nastoyashchih tyuleney [Weight characteristics of the skeleton and its elements in big-eared and real seals]. *Izvestiya Tihookeanskogo nauchno-issledovatel'skogo rybohozyajstvennogo centra. – Proceedings of the Pacific Scientific Research Fisheries Center*, 2002; 1–3: 1246–1257 (in Russ.).
9. Kuryatova E. V., Kukharenko N. S. *Uchebnoe posobie po sektionnomu kursu [Sectional Course Study Guide]*, Blagoveshchensk, Dal'nevostochnyj gosudarstvennyj agrarnyj universitet, 2003, 83 p. (in Russ.).
10. Kukharenko N. S., Fedorova A. O. *Patologicheskaya anatomiya. Organopatologiya: uchebno-metodicheskoe posobie [Pathological anatomy. Organopathology: educational and methodical manual]*, Blagoveshchensk, Dal'nevostochnyj gosudarstvennyj agrarnyj universitet, 2015, 38 p. (in Russ.).
11. Lyubchenko E. N. Izmenenie morfometricheskikh pokazatelej pochek tigra amurskogo v zavisimosti ot vozrasta, pola i massy tela [Changes in morphometric parameters of Amur tiger kidneys depending on age, gender and body weight]. *Proceedings from Problems of veterinary medicine and zoecology of the Russian and Asia-Pacific regions: Mezhdunarodnaya nauchno-prakticheskaya konferenciya (13–15 iyunya 2012 g.) – International Scientific and Practical Conference*. (PP. 167–171), Blagoveshchensk, Dal'nevostochnyj zonal'nyj nauchno-issledovatel'skij veterinarnyj institut Rossijskoj akademii sel'skohozyajstvennyh nauk, 2012 (in Russ.).
12. Kerli L. L., Gudrich Dzh. M., Smirnov E. N., Mikel D. Dzh., Nikolaev I. G., Arzhanova T. D. [et al.]. *Morfologicheskie pokazateli amurskogo tigra [Morphological characteristics of the Amur tiger]*. In: *Tigers of the Sikhote-Alin Nature Reserve: ecology and conservation*, Vladivostok, PSP, 2005, P. 36–42. (in Russ.).
13. Lyubchenko E. N., Korotkova I. P., Ivanchuk G. V., Kukharenko N. S., Zhilin R. A., Kozhushko A. A. *Morfometricheskiye issledovaniya dikikh koshach'ikh Dal'nego Vostoka: uchebnoye posobiye [Morphometric studies of wild felines in the Far East: textbook]*, Ussurijsk, Primorskaya gosudarstvennaya sel'skohozyajstvennaya akademiya, 2019, 96 p. (in Russ.).
14. Schwartz S. S., Smirnov V. S., Dobrinsky L. N. *Metod morfofiziologicheskikh indikatorov v ekologii nazemnyh pozvonochnyh [The method of morphophysiological indicators in the ecology of terrestrial vertebrates]*, Sverdlovsk, Ural'skij filial Akademii nauk SSSR, 1968, 387 p. (in Russ.).
15. Schmalhausen I. I. *Osnovy sravnitel'noj anatomii pozvonochnyh zivotnyh [Fundamentals of comparative anatomy of vertebrates]*, Moskva, Sovetskaya nauka, 1947, 541 p. (in Russ.).
16. Yudin V. G., Yudina E. V. *Tigr Dal'nego Vostoka Rossii: monografiya [Tiger of the Russian Far East: monograph]*, Vladivostok, Dal'nauka, 2009, 485 p. (in Russ.).

© Любченко Е. Н., Иванчук Г. В., Короткова И. П., Кухаренко Н. С., Федорова А. О., 2022  
Статья поступила в редакцию 27.03.2022; одобрена после рецензирования 25.04.2022; принята к публикации 18.05.2022.

The article was submitted 27.03.2022; approved after reviewing 25.04.2022; accepted for publication 18.05.2022.

**Сведения об авторах**

**Любченко Елена Николаевна**, кандидат ветеринарных наук, доцент, Приморская государственная сельскохозяйственная академия, [LyubchenkoL@mail.ru](mailto:LyubchenkoL@mail.ru);

**Иванчук Галина Владимировна**, старший преподаватель, Приморская государственная сельскохозяйственная академия, [aspirantura\\_pgsa@mail.ru](mailto:aspirantura_pgsa@mail.ru);

**Короткова Ирина Павловна**, кандидат ветеринарных наук, доцент, Приморская государственная сельскохозяйственная академия, [Korotkovaira@mail.ru](mailto:Korotkovaira@mail.ru);

**Кухаренко Наталья Степановна**, доктор ветеринарных наук, профессор, Дальневосточный государственный аграрный университет, [anfedka@list.ru](mailto:anfedka@list.ru);

**Федорова Анастасия Олеговна**, кандидат биологических наук, доцент, Дальневосточный государственный аграрный университет, [anfedka@list.ru](mailto:anfedka@list.ru)

**Information about authors**

**Elena N. Lyubchenko**, Candidate of Veterinary Sciences, Associate Professor, Primorskaya State Agricultural Academy, [LyubchenkoL@mail.ru](mailto:LyubchenkoL@mail.ru);

**Galina V. Ivanchuk**, Senior Lecturer, Primorskaya State Agricultural Academy, [harriot@mail.ru](mailto:harriot@mail.ru);

**Irina P. Korotkova**, Candidate of Veterinary Sciences, Associate Professor, Primorskaya State Agricultural Academy, [Korotkovaira@mail.ru](mailto:Korotkovaira@mail.ru);

**Natalya S. Kukhareenko**, Doctor of Veterinary Sciences, Professor, Far Eastern State Agrarian University, [anfedka@list.ru](mailto:anfedka@list.ru);

**Anastasiya O. Fedorova**, Candidate of Biological Sciences, Associate Professor, Far Eastern State Agrarian University, [anfedka@list.ru](mailto:anfedka@list.ru)