

УДК 591.4:599.742.4(470)

DOI: 10.24412/1999-6837-2022-1-54-61

Морфоструктура печени и поджелудочной железы норки американской (*Neogale vison*), обитающей в Восточном Верхневолжье

Всеволод Алексеевич Пономарев¹, Людмила Владимировна Клетикова²^{1,2} Ивановская государственная сельскохозяйственная академия имени Д. К. Беляева, Ивановская область, Иваново, Россия¹ corvus37@yandex.ru, ² doktor_xxi@mail.ru

Аннотация. Исследование макро- и микроструктуры органов у промысловых диких пушных зверей представляет научный и практический интерес и позволяет выявить полезные признаки, которые могут быть использованы в селекционной работе при промышленном разведении животных. Целью настоящей работы послужило изучение макро- и микроструктуры печени и поджелудочной железы, а также определение их абсолютной и относительной массы у норки американской (*Neogale vison*, Schreber, 1777), обитающей в лесах Восточного Верхневолжья. В результате установлено, что печень имеет шесть долей, при этом хорошо развиты хвостатый и сосцевидный отростки. Печеночные доли без особенностей, с выраженной балочной структурой, границы между гепатоцитами размыты, ядра расположены в центре. У отдельных особей цитоплазма имеет сетчатую структуру, характерную для зернистой дистрофии, в крупных сосудах встречаются глыбки гемосидерина. Поджелудочная железа состоит из шести – семи отдельных долек, и располагается в брыжейке двенадцатиперстной кишки. С поверхности покрыта капсулой из плотной волокнистой оформленной соединительной ткани, от которой отходят тонкие трабекулы. В долях железы компактно расположены ацинусы, между которыми выявляются тонкие соединительно-тканые прослойки с мелкими капиллярами, междольковые протоки окружены рыхлой соединительной тканью. В долях имеются некрупные островки Лангерганса, состоящие из скопления мелких клеток, пронизанных капиллярами. Абсолютная масса печени 43,0–48,0 г, относительная от 3,7 до 4,0 %. Для поджелудочной железы показатели составляют соответственно 4,3–5,0 г и 0,38–0,43 %. Морфоструктура органов свободноживущей норки американской не имеет достоверных отличий от печени и поджелудочной железы норки, разводимых на звероводческих фермах. Выявленные изменения в печени обусловлены спецификой рациона животных.

Ключевые слова: норка американская, дикая природа, печень, поджелудочная железа, масса органов, морфоструктура

Для цитирования: Пономарев В. А., Клетикова Л. В. Морфоструктура печени и поджелудочной железы норки американской (*Neogale vison*), обитающей в Восточном Верхневолжье // Дальневосточный аграрный вестник. 2022. Вып. 1 (61). С. 54–61. doi: 10.24412/1999-6837-2022-1-54-61.

Morphostructure of the liver and pancreas of the American mink (*Neogale vison*) native to the Eastern Upper Volga region

Vsevolod A. Ponomarev¹, Lyudmila V. Kletikova²^{1,2} Ivanovo State Agricultural Academy named after D. K. Belyaev, Ivanovo region, Ivanovo, Russia¹ corvus37@yandex.ru, ² doktor_xxi@mail.ru

Abstract. The study of the macro- and microstructure of organs in commercial wild fur-bearing animals is of scientific and practical interest, and allows identifying useful traits that can be used in selection work in the industrial breeding of animals. The purpose of this work was study the macro- and microstructure of the liver and pancreas, as well as to determine their absolute and relative mass in the American mink (*Neogale vison*, Schreber, 1777), living in the forests of the Eastern Upper Volga region. As a result, it has been found that the liver has 6 lobes, while the

caudate and mastoid processes are well developed. The hepatic lobules are unremarkable, with an evident beamed structure, the boundaries between hepatocytes are blurred, the nuclei are located in the center. In some individuals, the cytoplasm has a net-like structure characteristic of albuminoid degeneration; clumps of hemosiderin are found in large vessels. The pancreas consists of six or seven separate lobules, located in the mesoduodenum. From the surface it is covered with a capsule of dense fibrous formed connective tissue, from which thin trabecules extend. In the lobules of the gland, acini are compactly located, between which thin connective tissue layers with small capillaries are revealed, the interlobular ducts are surrounded by loose connective tissue. The lobules contain medium-sized islets of Langerhans, consisting of an accumulation of small cells pierced by capillaries. The absolute weight of the liver is 43.0–48.0 g, the relative weight is 3.7–4.0 %; of the pancreas, respectively, 4.3–5.0 g and 0.38–0.43 %. The morphostructure of the organs of the free-living American mink does not differ significantly from the liver and pancreas of minks, raised on fur farms. The revealed changes in the liver are due to the specific diet of animals.

Keywords: American mink, wildlife, liver, pancreas, organ weight, morphostructure

For citation: Ponomarev V. A., Kletikova L. V. Morfostruktura pecheni i podzheludochnoj zhelezy norki amerikanskoj (*Neogale vison*), obitayushchej v Vostochnom Verhnevolzh'e [Morphostructure of the liver and pancreas of the American mink (*Neogale vison*) native to the Eastern Upper Volga region]. *Dal'nevostochnyj agrarnyj vestnik*. – *Far Eastern Agrarian Herald*, 2022; 1 (61): 54–61. (in Russ.). doi: 10.24412/1999-6837-2022-1-54-61.

Введение. Норка американская (*Neogale vison*, Schreber, 1777) принадлежит к семейству куньи, роду *Neogale* [17]. В 1933 г. американские норки были интродуцированы и успешно освоили практически всю территорию страны, потеснив некоторые аборигенные виды [4]. Внешне это небольшой зверёк с выраженным продолговатым телом и короткими конечностями, с типичным для многих куньих половым диморфизмом в размерах и массе тела самок и самцов.

Длина тела взрослых самцов составляет 37–47 см, длина хвоста 16–23 см. Для самок эти показатели составляют соответственно 33–42 см и 15–19 см. Масса тела взрослых самцов равна 0,9–2,0 кг, самок от 0,7 до 1,0 кг [16]. Благодаря вытянутому в длину туловищу и большой подвижности спинных позвонков, норки могут свободно изгибать тело в различных направлениях и легко проникать через небольшие отверстия [6].

Пушные хищные звери отличаются более интенсивным обменом веществ. В дополнение к основным объектам питания (рыба, амфибии, речные раки и др.) норка американская успешно осваивает дополнительные пищевые ресурсы (мелкие грызуны, земноводные, насекомые, птицы), что позволяет ей широко расселяться по различным водоёмам и быть более конкурентоспособной относительно других видов [11, 12, 15, 18].

Тем не менее, калорийность добычи является одним из определяющих факторов при выборе объектов питания норки. Она находит определённый баланс между затратами энергии и времени на охоту и той энергией, которую может получить от того или иного вида корма [10], а короткий кишечник обуславливает быстрое переваривание и прохождение пищи по желудочно-кишечному тракту [2]. Из питательных веществ углеводы норками перевариваются хуже, чем белок и жир, клетчатка не переваривается вообще. Согласно исследованиям: «структурная характеристика органов пищеварительного аппарата во многом отражает физиологические процессы, протекающие в организме, и обуславливает формирование всех систем организма животных» [3].

Большое значение для пищеварения имеют печень и поджелудочная железа. Печень – крупная застенная многофункциональная пищеварительная железа, отвечающая более чем за полтора тысяч химических реакций. Печень в эмбриональном периоде развития выполняет функцию органа кроветворения; принимает участие в метаболизме углеводов, жиров и белков; отвечает за аммиак- и мочевино-образовательные функции; осуществляет синтетическую и детоксикационную функции; выводит промежуточные метаболиты, удаляет микроорганизмы и ксенобиотики; продуцирует и способствует превращению стероидных гормонов;

служит депо витаминов, меди, железа и гликогена.

Поджелудочная железа – единый непарный паренхиматозный орган, состоящий из долек, соединенных между собой рыхлой соединительной тканью. Она имеет очень сложное морфологическое и функциональное устройство. Основными функциями поджелудочной железы являются внешнесекреторная и эндокринная, теснейшим образом связанные между собой. Поджелудочная железа синтезирует и секретирует более двадцати пищеварительных ферментов и проферментов. Эндокринная функция железы также широка и интенсивна: в ней синтезируется и инкретируется целый ряд гормонов (инсулин, глюкагон, соматостатин, панкреатический полипептид, вазоактивный интестинальный и гастроинтестинальный полипептид, гастрин и др.) [5, 13, 19].

По имеющимся данным, тип питания пушных зверей обуславливает видовые различия в макроморфологии поджелудочной железы [14]. Нарушение функций пищеварительных желез влечет калейдоскоп патологических изменений в организме, приводящих к снижению качества жизни и впоследствии к его гибели [8, 9].

Целью настоящего исследования явилось изучение морфоструктурных особенностей печени и поджелудочной железы норки американской (*Neogale vison*), обитающей в естественной среде.

Материалы и методы исследования. Исследование выполнено на кафедре акушерства, хирургии и незаразных болезней животных Ивановской государственной сельскохозяйственной академии имени Д. К. Беляева в 2017–2021 гг. Объектом послужили взрослые дикие американские норки (n=13). При этом изучались масса тела, масса и микроструктура печени и поджелудочной железы животных.

Отбор органов произведён после гибели животных вследствие полученных травм, с соблюдением этических норм Директивы 2010/63/EU Европейского парламента и Совета Европейского Союза по охране животных, используемых в научных целях.

Исследование органов проводили непосредственно при вскрытии с помощью

тонкого, послойного препарирования и последующего фотодокументирования. Массу тела оценивали на весах марки ВАТ-1 (Россия). Оценку внутренних органов выполняли на аналитических весах ViBRA HT-124CE (Япония). Относительную массу рассчитывали как отношение массы органа к массе тела, выраженное в процентах.

Для морфологического исследования образцы печени и поджелудочной железы фиксировали в 10-процентном растворе нейтрального формалина. Проводку материала осуществляли в гистопроцессоре TLP-720 (Россия). Заливку проводили на станции заливки ESD-2800 (Россия). Срезы толщиной 5–8 мкм готовили на ротационном полуавтоматическом микротоме RMD-3000 (Россия).

Препараты окрашивали гематоксилином и эозином в линейном автоматическом стейнере ALS-96 (Россия) и исследовали с помощью микроскопа Микмед-6 (Россия). Измерение и фотодокументирование проводили с помощью видеокамеры E31SPM (Китай) и программного обеспечения TourView (Китай) на увеличении ($\times 100$) и ($\times 400$). Калибровку измерительной шкалы видеокамеры проводили с помощью объект-микрометра проходящего света ОМП (Россия). Математическую обработку данных проводили стандартным методом.

Результаты исследования. Масса взрослых особей составила 900–1 550 г, при этом масса самок варьировала в более узких пределах: от 900 до 1 200 г, самцов: от 1 000 до 1 550 г.

Печень прилежит к куполу диафрагмы, направлена перпендикулярно реберной дуге, её край не выходит за пределы последних ребер. Масса печени не превышала 43–48 г, её относительная масса составила 3,7–4,0 %, медиальные значения, соответственно, оказались равны 46,3 г и 3,95 %.

Печень заключена в соединительно-тканную капсулу, компактна и разделена глубокими вырезками на неравнозначные по величине доли, упругой консистенции, с блестящей поверхностью, от коричневого до коричнево-вишнёвого цвета. На разрезе паренхима не выступает за пределы капсулы. На левую и правую доли орган разделён глубокой са-

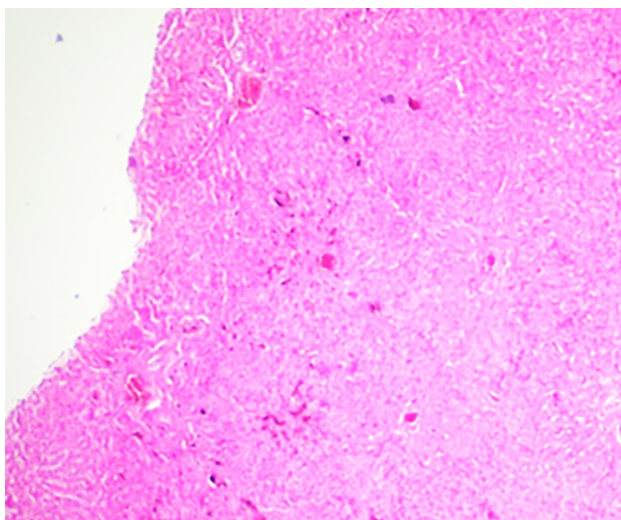
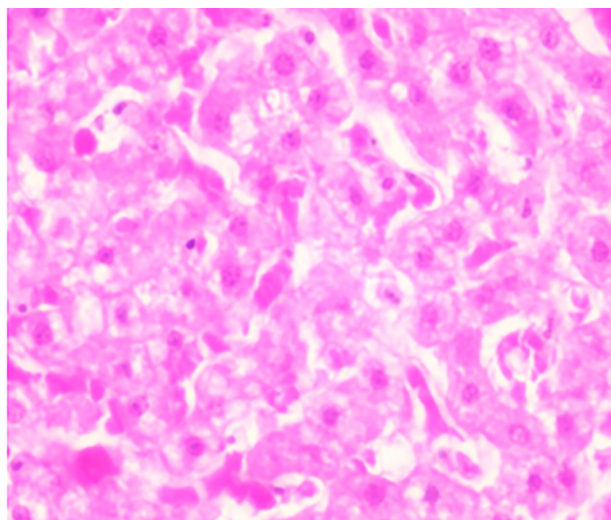
Окраска гематоксилин и эозин. Увеличение $\times 100$ Окраска гематоксилин и эозин. Увеличение $\times 400$

Рисунок 1 – Печень норки американской Рисунок 2 – Печень норки американской

гиттальной вырезкой. На тупой, дорсальной поверхности печени, имеется вырезка для каудальной полой вены. Края левой и правой половины печени с вентральной стороны – острые, фестончатые. Несколько правее круглой связки расположена квадратная доля печени. На обеих поверхностях (висцеральной и дорсальной) имеются вырезки, формирующие отростки. Ворота печени расположены с висцеральной поверхности над центральной частью квадратной доли.

Правая доля печени разделяется глубокой вырезкой на две неравные доли: латеральную (большую) и медиальную (меньшую), и чуть более вытянутую. Каудальный край правой латеральной доли имеет неглубокие борозды, формирующие разные по величине и форме отростки. Левая доля также делится на большую (латеральную) и меньшую (медиальную) доли. Дорсальнее от ворот печени простирается хвостатая доля, от которой отходит несколько обособленный хвостатый отросток, на котором отчетливо просматривается почечное вдавление. Конусообразный сосцевидный отросток также хорошо выражен.

Основой гистоструктуры печени является печёночная долька. Печёночная долька обычного строения, балочная структура выражена, границы между гепатоцитами размыты, ядра расположены, как правило, в центре (рис. 2). У большинства исследованных особей ($n=7$) цитоплазма имеет сетчатую структуру, что

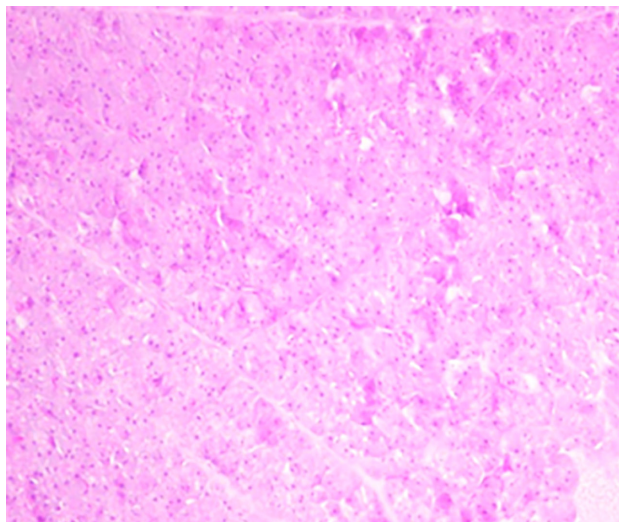
характерно для зернистой дистрофии. Как показано на рисунках 1 и 2, межбалочные пространства кровенаполнены, в крупных сосудах наряду с кровью встречаются глыбки гемосидерина.

Таким образом, макроструктура печени норки американской, обитающей в природных ландшафтах, не имеет достоверных отличий от печени норки, содержащихся на зверофермах [8]. Микроструктура органа полностью отражает характер питания животного [7].

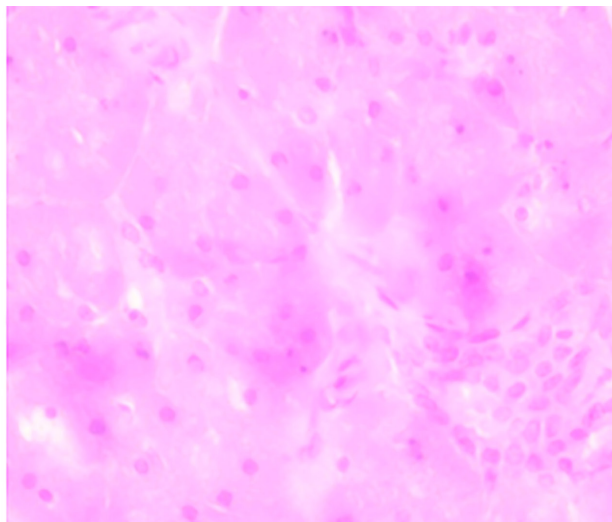
Поджелудочная железа у норки американской расположена ретроперитонеально на уровне второго – четвёртого поясничных позвонков позади печени в брыжейке двенадцатиперстной кишки. Это небольшой, удлинённый плоский диффузный, розовато-желтовато-сероватого цвета, с нежной консистенцией, состоящий из шести – семи отдельных долек орган.

Её абсолютная масса составляет 4,3–5,0 г, относительная – 0,38–0,43 %, в среднем – 4,8 г и 0,4 %. Выводящий проток поджелудочной железы впадает в общий желчный проток.

С поверхности железа покрыта капсулой, представленной плотной волокнистой оформленной соединительной тканью. От неё отходят тонкие трабекулы, делящие железу на дольки различных форм и размеров. В дольках достаточно компактно расположены ацинусы, между которыми выявляются тонкие соедини-



Окраска гематоксилин и эозин. Увеличение × 100

Рисунок 3 – Поджелудочная железа норки американской

Окраска гематоксилин и эозин. Увеличение × 400

Рисунок 4 – Поджелудочная железа норки американской

тельно-тканые прослойки с мелкими капиллярами. Междольковые протоки окружены рыхлой соединительной тканью (рис. 3). В дольках встречаются некрупные островки Лангерганса, состоящие из скопления мелких клеток, пронизанных капиллярами (рис. 4). Результаты морфологического исследования поджелудочной железы свободноживущей норки американской согласуются с ранее установленными данными [1].

Заключение. Норка американская, обитающая в природных условиях Восточного Верхневолжья, имеет живую массу от 900 до 1 550 г. Абсолютная масса печени составляет 43–48 г, поджелудочной железы от 4,3 до 5,0 г. Относительные массы этих органов соответственно равны 3,7–4,0 % и 0,38–0,43 %.

Морфологически балочная структура печени выражена, границы между ге-

патocyтaми размыты, ядра расположены в центре. У отдельных особей в печени встречаются глыбки гемосидерина и диагностируется зернистая дистрофия. В дольках поджелудочной железы встречаются некрупные островки Лангерганса, ацинусы расположены компактно, между ними выявлены тонкие соединительно-тканые прослойки с мелкими капиллярами. Междольковые протоки окружены рыхлой соединительной тканью.

Сравнительный анализ с литературными данными показал, что живая масса дикой норки американской Восточного Верхневолжья меньше, чем в звероводческих хозяйствах. Топография, макро- и микроструктура печени и поджелудочной железы не имеют принципиальных отличий. Независимо от условий обитания при использовании отдельных пищевых компонентов у норки может развиваться дистрофия печени и гемосидероз.

Список источников

1. Атагимов Т. М. Формирование микроstructures поджелудочной железы млекопитающих // Актуальные вопросы морфологии и хирургии : материалы междунар. науч.-практ. конф. Оренбург : Оренбургский государственный аграрный университет, 2001. С. 27–29.
2. Берестов В. А. Биохимия и морфология пушных зверей. Петрозаводск : Карелия, 1971. 291 с.
3. Воронин А. М. Морфологическое обоснование эффективности применения белкового гидролизата в пушном звероводстве : автореф. дис. ... канд. биол. наук. Москва, 2020. 24 с.

4. Гептнер В. Г., Слудский А. А. Млекопитающие Советского Союза : в 3 т. М. : Высшая школа, 1972. Т. 2 : Хищные. Гиены и кошки. 552 с.
5. Губергриц Н. Б., Беляева Н. В. Экзо- и эндокринная функции поджелудочной железы: один шаг от дуэта до дуэли // Современная гастроэнтерология. 2006. № 4 (30). С.18–30.
6. Жимбуева А. С. Клинико-диагностические показатели почек и мочевого пузыря при мочекаменной болезни норок : автореф. дис. ... канд. вет. наук. Улан-Удэ, 2015. 22 с.
7. Ковальчук В. А. Патология печени норок в условиях клеточного звероводства и её коррекция природным сорбентом : автореф. дис. ... канд. вет. наук. Саранск, 2009. 20 с.
8. Колосова О. В. Морфофункциональные изменения при гепатозах норок и способы их коррекции : автореф. дис. ... канд. вет. наук. Барнаул, 2008. 19 с.
9. Кочуева Н. А. Адаптационно-метаболические процессы у пушных зверей при изменении функционального состояния печени : автореф. дис. ... докт. биол. наук. Рязань, 2011. 46 с.
10. Макарихина С. С. Определение калорийности питания американской норки в естественных местообитаниях // Заочные электронные конференции. URL: <https://econf.rae.ru/article/5674> (дата обращения: 06.12.2021).
11. Многолетняя динамика населения млекопитающих степного Заволжья в условиях изменения антропогенных нагрузок и цикличности климата / М. Л. Опарин, О. С. Опарина, И. А. Кондратенков [и др.] // Бюллетень Московского общества испытателей природы. Отдел биологический. 2005. № 4 (110). С. 40–50.
12. Паркалов И. В. Пушные звери в среде естественного обитания и перспектива клеточного звероводства в современных условиях : автореф. дис. ... канд. биол. наук. Санкт-Петербург, 2007. 23 с.
13. Савищев А. В. Ультраструктура клеток эндокринной и экзокринной частей поджелудочной железы в неонатальном периоде // Фундаментальные исследования. 2010. № 8. С. 63–68.
14. Санжиева С. Е. Морфологические и функциональные особенности поджелудочной железы пушных зверей : автореф. дис. ... канд. биол. наук. Улан-Удэ, 2000. 20 с.
15. Седалищев В. Т., Однокурцев В. А. К экологии американской норки (*Neogale vison*, Schreber, 1777) Южной Якутии // Поволжский экологический журнал. 2012. № 3. С. 302–310.
16. Сидорович В. Е. Норки, выдра, ласка и другие куньи. Минск : Ураджай, 1995. 191 с.
17. Abramov A. V. A taxonomic review of the genus *Mustela* (*Mammalia, Carnivora*) // Zoosystematica Rossica. 2000. Vol. 8. P. 357–364.
18. McDonald R. A., O'Hara K., Morrish D. J. Decline of invasive alien mink (*Mustela vison*) is concurrent with recovery of native otters (*Lutra lutra*) // Diversity and Distributions. 2007. Vol. 1 (13). P. 92–98.
19. Zabielski R., Lesniewska V. Collection of pancreatic juice in experimental animals: mini-review of materials and methods // Reproduction Nutrition Development. 1997. № 4. P. 390.

References

1. Atagimov T. M. Formirovanie mikrostruktury podzheludochnoy zhelezy mlekopitayushchikh [Formation of the microstructure of the pancreas of mammals]. Proceedings from Topical issues of morphology and surgery: *Mezhdunarodnaya nauchno-prakticheskaya konferenciya – International Scientific and Practical Conference*. (PP. 27–29), Orenburg, Orenburgskij gosudarstvennyj agrarnyj universitet, 2001 (in Russ.).
2. Berestov V. A. *Biokhimiya i morfologiya pushnykh zverey [Biochemistry and morphology of fur animals]*, Petrozavodsk, Kareliya, 1971, 291 p. (in Russ.).
3. Voronin A. M. Morfologicheskoe obosnovanie effektivnosti primeneniya belkovogo gidrolizata v pushnom zverovodstve [Morphological substantiation of the effectiveness of the use

of protein hydrolyzate in fur farming]. *Extended abstract of candidate's thesis*. Moscow, 2020, 24 p. (in Russ.).

4. Geptner V. G., Sludskiy A. A. *Mlekoopitayushchie Sovetskogo Soyuz. Tom 2. Hishchnye. Gieny i koshki [Mammals of the Soviet Union. Vol. 2. Predatory. Hyenas and cats]*, Moskva, Vysshaya shkola, 1972, 552 p. (in Russ.).

5. Gubergrits N. B., Belyaeva N. V. Ekzo- i endokrinnaya funktsii podzheludochnoy zhelezy: odin shag ot dueta do dueli [Exo- and endocrine functions of the pancreas: one step from duet to duel]. *Sovremennaja gastrojenterologiya. – Modern gastroenterology*, 2006; 4 (30): 18–30 (in Russ.).

6. Zhimbueva A. S. Kliniko-diagnosticheskie pokazateli pochek i mochevogo puzyrya pri mochekamennoy bolezni norok [Clinical and diagnostic indicators of the kidneys and bladder in mink urolithiasis]. *Extended abstract of candidate's thesis*. Ulan-Ude, 2015, 22 p. (in Russ.).

7. Kovalchuk V. A. Patologiya pecheni norok v usloviyakh kletochnogo zverovodstva i ee korrektsiya prirodnyim sorbentom [Mink liver pathology in conditions of cage fur farming and its correction with natural sorbent]. *Extended abstract of candidate's thesis*. Saransk, 2009, 20 p. (in Russ.).

8. Kolosova O. V. Morfofunktsionalnye izmeneniya pri gepatozakh norok i sposobyikh korrektsii [Morphofunctional changes in mink hepatoses and methods for their correction]. *Extended abstract of candidate's thesis*. Barnaul, 2008, 19 p. (in Russ.).

9. Kochueva N. A. Adaptatsionno-metabolicheskie protsessy u pushnykh zverey pri izmenenii funktsionalnogo sostoyaniya pecheni [Adaptation-metabolic processes in fur-bearing animals with changes in the functional state of the liver]. *Extended abstract of doctor's thesis*. Riazan', 2011, 46 p. (in Russ.).

10. Makarikhina S. S. Opredelenie kaloriynosti pitaniya amerikanskoj noroki v estestvennykh mestoobitaniyakh [Determination of the calorie content of the diet of the American mink in natural habitats]. *Econf.rae.ru* Retrieved from <https://econf.rae.ru/article/5674> (Accessed 6 December 2021) (in Russ.).

11. Oparin M. L., Oparina O. S., Kondratenkov I. A., Usov A. S., Sludsky A. A. Mnogoletnyaya dinamika naseleniya mlekoopitayushchikh stepnogo Zavolzhya v usloviyakh izmeneniya antropogennykh nagruzok i tsiklichnosti klimata [Long-term dynamics of the population of mammals in the steppe Trans-Volga region under the conditions of changing anthropogenic loads and climate cyclicity]. *Byulleten Moskovskogo obshchestva ispytateley prirody. Otdel biologicheskoy. – Bulletin of the Moscow Society of Nature Testers. Department of Biological*, 2005; 4 (110): 40–50 (in Russ.).

12. Parkalov I. V. Pushnye zveri v srede estestvennogo obitaniya i perspektiva kletochnogo zverovodstva v sovremennykh usloviyakh [Fur-bearing animals in their natural habitat and the prospect of cell farming in modern conditions]. *Extended abstract of candidate's thesis*. Saint-Petersburg, 2007, 23 p. (in Russ.).

13. Savishchev A. V. Ultrastruktura kletok endokrinnoy i ekzokrinnoy chastej podzheludochnoy zhelezy v neonatalnom periode [Ultrastructure of cells of the endocrine and exocrine parts of the pancreas in the neonatal period]. *Fundamentalnye issledovaniya. – Fundamental research*, 2010; 8: 63–68 (in Russ.).

14. Sanzhieva S. Ye. Morfologicheskie i funktsionalnye osobennosti podzheludochnoy zhelezy pushnykh zverey [Morphological and functional features of the pancreas of fur-bearing animals]. *Extended abstract of candidate's thesis*. Ulan-Ude, 2000, 20 p. (in Russ.).

15. Sedalishchev V. T., Odnokurtsev V. A. K ekologii amerikanskoj noroki (*Neogale vison*, Schreber, 1777) Yuzhnoy Yakutii [On the ecology of the American mink (*Neogale vison*, Schreber, 1777) of South Yakutia]. *Povolzhskiy ekologicheskij zhurnal. – Volga Ecological Journal*, 2012; 3: 302–310 (in Russ.).

16. Sidorovich V. Ye. *Norki, vydra, laska i drugie kun'i [Mink, otter, weasel and other mustelids]*, Minsk, Uradzhaj, 1995, 191 p. (in Russ.).

17. Abramov A. V. A taxonomic review of the genus *Mustela* (*Mammalia, Carnivora*). *Zoosystematica Rossica*, 2000; 8: 357–364.

18. McDonald R. A., O'Hara K., Morrish D. J. Decline of invasive alien mink (*Mustela vison*) is concurrent with recovery of native otters (*Lutra lutra*). *Diversity and Distributions*, 2007; 1 (13): 92–98.

19. Zabielski R., Lesniewska V. Collection of pancreatic juice in experimental animals: mini-review of materials and methods. *Reproduction Nutrition Development*, 1997; 4: 390.

© Пономарев В. А., Клетикова Л. В., 2022

Статья поступила в редакцию 11.01.2022; одобрена после рецензирования 31.01.2022; принята к публикации 14.02.2022.

The article was submitted 11.01.2022; approved after reviewing 31.01.2022; accepted for publication 14.02.2022.

Информация об авторах

Пonomarev Всеволод Алексеевич, доктор биологических наук, профессор, Ивановская государственная сельскохозяйственная академия имени Д. К. Беляева, corvus37@yandex.ru;

Клетикова Людмила Владимировна, доктор биологических наук, доцент, Ивановская государственная сельскохозяйственная академия имени Д. К. Беляева, doktor_xxi@mail.ru

Information about authors

Vsevolod A. Ponomarev, Doctor of Biological Sciences, Professor, Ivanovo State Agricultural Academy named after D. K. Belyaev, corvus37@yandex.ru;

Lyudmila V. Kletikova, Doctor of Biological Sciences, Associate Professor, Ivanovo State Agricultural Academy named after D. K. Belyaev, doktor_xxi@mail.ru