

ВЕТЕРИНАРИЯ И ЗООТЕХНИЯ

VETERINARY AND ANIMAL BREEDING

УДК 591.4:619:619.99:636.7

DOI: 10.24412/1999-6837-2021-4-72-77

Гематологические показатели собак, инвазированных *Dirofilaria immitis*Татьяна Михайловна Алымова¹, Олеся Валерьевна Груздова²,
Алена Владимировна Корнилова³, Ольга Владимировна Демкина⁴¹ Ветеринарная клиника «Бетховен», Хабаровский край, Хабаровск, Россия^{1, 2, 3, 4} Дальневосточный государственный аграрный университет, Амурская область, Благовещенск, Россия¹ T.alymova2015@yandex.ru, ² gruzdova76@mail.ru, ³ kornilovaalena81@yandex.ru,⁴ demkina-olsen@mail.ru

Аннотация. В условиях ветеринарной клиники «Бетховен» г. Хабаровска проведены гематологические и биохимические исследования крови собак, зараженных нематодами *Dirofilaria immitis*. У всех больных собак выявлены изменения лейкоцитарной формулы и отклонения биохимических показателей сыворотки крови от референсных значений. На рентгеновских снимках у животных отмечены классические признаки при инвазии *Dirofilaria immitis* – расширение крупных сосудов, лёгочная гипертензия тяжелой степени, выпячивание главной лёгочной артерии. При эхокардиографии у животных с третьей и четвёртой стадией заболевания выявлены дилатация правых отделов сердца, расширение фиброзного кольца трикуспедального, пульмонального клапанов, регургитация трансмитрального потока третьей степени. В полости правого предсердия лоцировались гиперэхогенные объекты вариативной формы (дирофилярии). Также течение болезни сопровождалось гипертрофией миокарда левого желудочка смешанного типа и нарушением диастолической функции левого желудочка по типу нарушения релаксации. Дирофиляриоз плотоядных вызывается нематодами рода *Dirofilaria* следующих видов: *D. immitis*, *D. repens* и *D. ursi*. У собак паразитирует два вида – *D. immitis* и *D. repens*. *Dirofilaria immitis* в половозрелой стадии паразитирует в правой половине сердца и лёгочной артерии, а личиночная стадия, или микрофилярии, циркулируют в кровяном русле. Заболевание приводит к сердечной недостаточности, эндокардиту, асцитам и циррозу печени, к эмболии кровеносных сосудов и гибели собак. На территории Российской Федерации заболевание регистрируется повсеместно, в том числе и на Дальнем Востоке, включая Хабаровский край.

Ключевые слова: собаки, *Dirofilaria immitis*, гематологические показатели крови, биохимические показатели крови

Для цитирования: Алымова Т. М., Груздова О. В., Корнилова А. В., Демкина О. В. Гематологические показатели собак, инвазированных *Dirofilaria immitis* // Дальневосточный аграрный вестник. 2021. Вып. 4 (60). С. 72–77. doi: 10.24412/1999-6837-2021-4-72-77.

Hematologic parameters of dogs infected with *Dirofilaria immitis*Tatiana M. Alymova¹, Olesya V. Gruzdova², Alyona V. Kornilova³, Olga V. Demkina⁴¹ Veterinary Clinic "Beethoven", Khabarovsk Krai, Khabarovsk, Russia^{1, 2, 3, 4} Far Eastern State Agrarian University, Amur region, Blagoveshchensk, Russia¹ T.alymova2015@yandex.ru, ² gruzdova76@mail.ru, ³ kornilovaalena81@yandex.ru,⁴ demkina-olsen@mail.ru

Abstract. In the conditions of the veterinary clinic "Beethoven" in Khabarovsk, hematological and biochemical studies of the blood of dogs infected with the nematodes *Dirofilaria immitis*

were carried out. All sick dogs showed changes in the leukocyte formula and deviations of the biochemical parameters of blood serum from the reference values. X-ray images of the animals showed classic signs of *Dirofilaria immitis* invasion, dilation of large vessels, severe pulmonary hypertension, protrusion of the main pulmonary artery. Echocardiography in animals with the third and fourth stages of the disease showed dilatation of the right heart, expansion of the fibrous ring of the tricuspidal and pulmonary valves, and regurgitation of the third-degree transmitral flow. In the cavity of the right atrium, hyperechoic objects of variable form (dirofilaria) were located. Also, the course of the disease was accompanied by mixed type left ventricular myocardial hypertrophy and impaired left ventricular diastolic function by the type of relaxation impairment. Dirofilariasis of carnivores is caused by nematodes of the genus *Dirofilaria*: *D. immitis*, *D. repens* and *D. Ursi*. Two species are parasitic in dogs – *D. immitis* and *D. repens*. *Dirofilaria immitis* in the sexually mature stage parasitizes in the right half of the heart and pulmonary artery, and the larval stage, or microfilariae, circulate in the bloodstream. The disease leads to heart failure, endocarditis, ascites and liver cirrhosis, embolism of blood vessels and death of dogs. On the territory of the Russian Federation, the disease is registered everywhere, including the Khabarovsk Territory in the Far East.

Keywords: dogs, *Dirofilaria immitis*, hematological blood parameters, biochemical blood parameters

For citation: Alymova T. M., Gruzdova O. V., Kornilova A. V., Demkina O. V. Hematologic parameters of dogs infected with *Dirofilaria immitis*. *Dal'nevostochnyj agrarnyj vestnik = Far Eastern Agrarian Herald*. 2021; 4 (60): 72–77. (In Russ.). doi: 10.24412/1999-6837-2021-4-72-77.

Введение. Дирофиляриоз – сезонное заболевание. Количество подтверждённых случаев заболевания собак находится в прямой зависимости от активности комаров в весенне-летний период. Промежуточными хозяевами и переносчиками микрофилярий являются комары родов *Culex*, *Anopheles* и *Aedes* [1]. Животные инвазируются во время питания комаров. Личинки дирофилярий проникают из колющего аппарата насекомого в кровяное русло definitivoного хозяина [1].

Взрослые особи и личинки гельминта, паразитируя в организме, оказывают патологическое влияние на органы и ткани, в том числе и на кровь. В рутинных исследованиях часто отмечают эозинофилию и протеинурию, базофилию, тромбоцитопению, нейтрофилию и анемию.

Целью исследования является выявление отклонений в гематологических показателях собак, зараженных *Dirofilaria Immitis*, в условиях г. Хабаровска.

Материалы и методы. Материалом для исследования служила кровь от собак, поступивших в ветеринарную клинику «Бетховен» г. Хабаровска с подозрением на сердечный дирофиляриоз. Пробы крови на наличие микрофилярий исследовали методом концентрации по Кнотту и методом нативного мазка [2].

Для дифференциальной диагностики использовался экспресс-тест на микрофилярии *Dirofilaria immitis* «Canine Heartworm Ag (CHW Ag)» разработчика Hospitex Diagnostics. При обнаружении нарушения ритма сердца проводили рентгенографическое исследование на аппарате SEDECAL R 72 S DHHS экспозиция – 2,5 mAs (70kVp), УЗИ-диагностику (аппарат MINDRAY RESONA 7) с частотой 2,7/5,4 МГц.

Подсчет лейкоцитарной формулы проводили при помощи микроскопирования окрашенного мазка периферической крови. Количество эритроцитов и лейкоцитов подсчитывали в камере Горяева. Исследования сыворотки крови собак выполнялись с использованием автоматического биохимического анализатора. Полученные данные клинических анализов крови и биохимических показателей больных дирофиляриозом собак сравнивали с референсными значениями, представленными лабораторией Vet Union.

Обсуждение результатов. Всего за 2021 г. в ветеринарной клинике диагностировано восемь случаев инвазии *Dirofilaria immitis* у собак от трёх до девяти лет.

Различные клинические проявления заболевания животных позволяют условно разделить их на группы по степени тяжести патологического процесса. Первая – латентная, вторая – легкая степень (обнаружение микрофилярий в крови,

Таблица 1 – Клинические показатели крови собак, инвазированных *Dirofilaria immitis*, (n=8)

Гематологические показатели	Стадии заболевания								Референсные значения
	II	IV	IV	III	II	III	IV	IV	
Гемоглобин (HGB), г/л	172,0	123,0	113,0	121,0	127,0	118,0	134,0	120,0	120-180
Эритроциты (RBC), млн./мкл	7,1	4,5	4,9	5,8	4,2	5,6	6,2	5,0	5,6-8,0
Гематокрит (Ht), %	50,0	36,0	34,0	41,0	31,0	36,0	51,0	38,0	37-55
Тромбоциты (PLT), тыс./мкл	720	145	211	613	564	468	147	165	190-550
Лейкоциты (WBC), тыс./мкл	24,3	30,1	21,0	18,4	19,8	17,5	20,0	18,5	6,0-16
СОЭ, мм/ч	40	46	40	32	41	38	40	31	0-22
Миелоциты, %	0	1	1	0	0	0	1	0	0
Палочкоядерные нейтрофилы, %	2	2	6	0	1	3	4	1	0-3
Сегментоядерные нейтрофилы, %	68	35	50	61	63	52	58	61	60-70
Лимфоциты, %	12	42	29	26	21	31	19	21	12-30
Моноциты, %	6	6	7	4	4	5	7	4	1-7
Эозинофилы, %	12	14	7	9	11	9	11	13	0-5
Базофилы, %	0	0	0	0	0	0	0	0	0-1

Таблица 2 – Биохимические показатели сыворотки крови собак, инвазированных *Dirofilaria immitis*, (n=8)

Гематологические показатели	Стадии заболевания								Референсные значения
	II	IV	IV	III	II	III	IV	IV	
Глюкоза, ммоль/л	5,1	5,5	3,0	3,3	3,9	6,0	5,2	5,8	4,3-7,3
Общий белок, г/л	70,0	46,0	47,0	51,0	47,0	71,0	67,0	58,0	40,0-73,0
Альбумин, г/л	26,0	23,0	23,0	22,0	28,0	26,0	32,0	25,0	22,0-39,0
Мочевина, ммоль/л	11,2	18,0	23,3	9,2	9,7	10,4	16,5	17,0	3,5-9,2
Креатинин, ммоль/л	89,0	142,0	268,0	121,0	98,0	129,0	134,0	122,0	26,0-120,0
Мочевая кислота, ммоль/л	50	52	47	63	61	56	71	64	9-100
Холестерин, ммоль/л	2,0	4,0	3,1	3,1	3,1	5,4	3,8	5,0	2,9-6,5
Билирубин, ммоль/л	14,3-3,2	18,0	26,3-7,1	15,2	12,0	15,8	20,0	14,7	3,0-13,5
АЛТ, ед./л	53	57	87	61	46	56	72	64	9-52
АСТ, ед./л	39	48	48	49	62	42	53	49	11-42
Щелочная фосфатаза, ед./л	187	263	213	174	201	173	202	188	18-70
Амилаза, ед./л	568	1 273	1 483	1 026	1 755	1 763	1 803	1 790	685-2 155
СРБ, ммоль/л	-	-	+	-	-	-	-	-	-
Кальций, ммоль/л	2,4	2,4	2,9	2,5	2,5	2,2	2,6	3,0	2,3-3,3
Фосфор, ммоль/л	2,9	3,1	2,3	1,9	2,1	1,6	2,1	2,5	1,13-3,00
Калий, ммоль/л	4,0	4,5	3,1	4,6	4,0	4,0	3,9	4,8	3,8-5,6
Натрий, ммоль/л	150,0	157,0	145,0	156,0	150,0	152,0	160,0	148,0	138,0-164,0
Магний, ммоль/л	1,1	1,1	1,2	1,0	1,1	1,1	1,4	1,2	0,8-1,4

Примечание: СРБ: – отрицательный; + положительный.

утомляемость), третья – средняя степень (поражение лёгких, почечная недостаточность), четвертая – тяжёлая степень (поражение сердца, почек, легких, синдром поллой вены). Двум собакам диагностирована вторая стадия, двум – третья и четвертая – четвертая.

У всех больных собак выявлены превышения нормы показателей по эозинофилам, что является характерным изменением лейкоцитарной формулы при гельминтозах. Повышение уровня СОЭ и лейкоцитоз показали наличие воспалительного процесса в организме. Снижение количества гемоглобина, эритроцитов и, соответственно, понижение показателя гематокрита говорят о патологическом влиянии микрофилярий на эритроциты. Особенно характерны такие изменения показателей для собак с третьей и четвертой стадией заболевания.

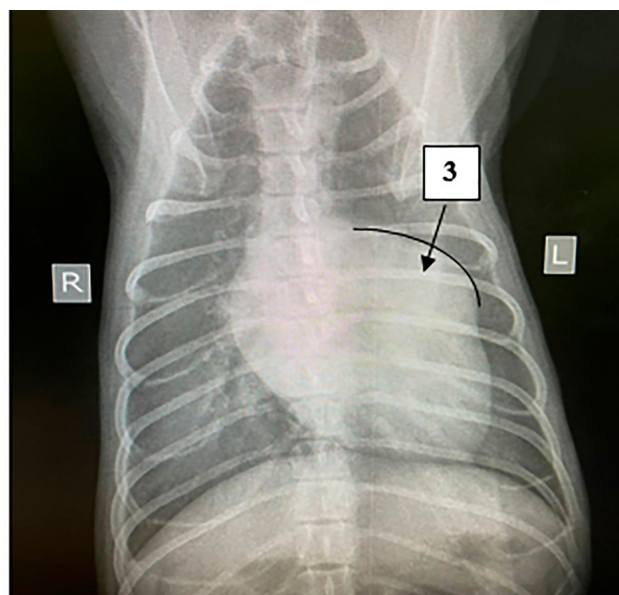
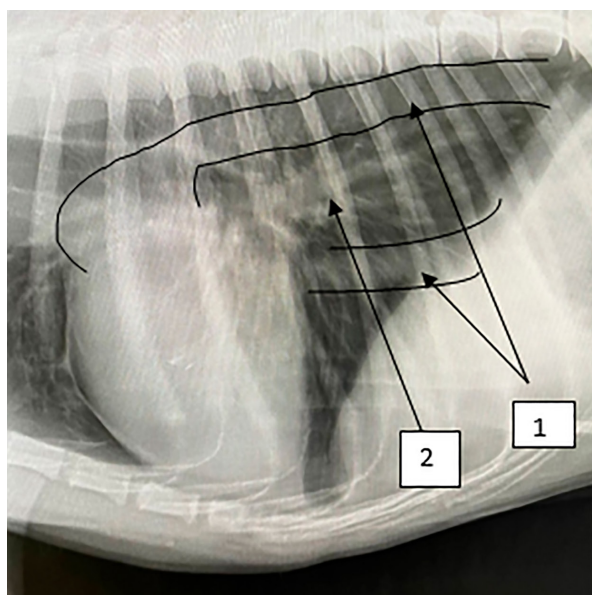
Количество лимфоцитов, базофилов и моноцитов у всех животных находилось в пределах референсных значений. У собак с четвертой стадией заболевания регистрировали сдвиг лейкоцитарной формулы влево за счет уменьшения количества сегментоядерных нейтрофилов и увеличения их палочкоядерных и незрелых форм. Тромбоцитоз наблюдался у трёх собак с лёгкой и средней формой заболевания, а

тромбоцитопения у собак с тяжёлой стадией (табл. 1).

Анализ биохимических показателей сыворотки крови у всех собак не выявил изменения уровня общего белка и альбумина. Показатели глюкозы, холестерина, амилазы также находились в пределах стандартных интервалов. У собак с четвертой и третьей стадией диروفилариоза в патологический процесс были вовлечены почки, что подтверждалось повышением уровня креатинина. Показатели ферментативной активности АЛТ, АСТ, щелочной фосфатазы и билирубина были выше нормы, что свидетельствовало о патологических процессах в печени и миокарде. Электролитный баланс крови у всех собак был в пределах нормы (табл. 2).

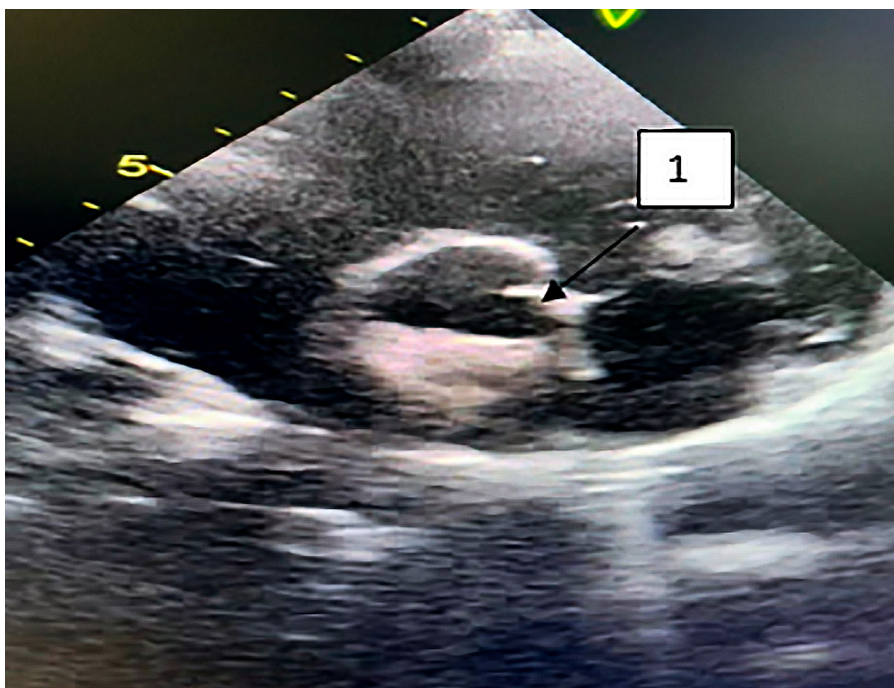
На рентгеновских снимках у животных отмечены классические признаки [1] при инвазии *Dirofilaria immitis*, обозначенные на рисунке 1 цифрами 1–3.

При эхокардиографии у животных с четвертой стадией заболевания отмечали дилатацию правых отделов сердца, расширение фиброзного кольца трикуспедального, пульмонального клапанов, регургитацию трансмитрального потока третьей степени.



1 – расширение крупных сосудов; 2 – легочная гипертензия тяжелой степени;
3 – выпячивание главной лёгочной артерии

Рисунок 1 – Рентгеновские снимки органов грудной собаки, инвазированной *Dirofilaria immitis*



1 – дирофилярии в полости правого предсердия

Рисунок 2 – Взрослая особь, инвазированная *Dirofilaria immitis*

В полости правого предсердия локализовались гиперэхогенные объекты вариативной формы (дирофилярии) (рис. 2). Также течение болезни сопровождалось гипертрофией миокарда левого желудочка смешанного типа и нарушением диастолической функции левого желудочка по типу нарушения релаксации.

Заключение. Установлены незначительные изменения гематологических показателей у животных с субклиническим течением сердечного дирофиляриоза.

Отмечено усиление признаков патологических изменений органов и тканей, что выражается в значительных изменениях биохимических показателей сыворотки крови больных собак и лейкограммы с развитием заболевания.

Таким образом, рутинные исследования крови при зараженности собак *Dirofilaria immitis* рекомендованы в качестве дополнительного метода диагностики при оценке тяжести заболевания и выбора метода лечения.

Список источников

1. Чернов В. Н. Текущее руководство по диагностике, профилактике и лечению дирофиляриоза у собак // Дирофиляриоз. URL: <https://dirovet.info/vet-dog> (дата обращения: 02.10.2021) (in Russ.).
2. Lok J. B. *Dirofilaria* sp.: Taxonomy and distribution. In: *Dirofilariasis* / Eds. P. F. L. Boreham, R. B. Atwell. CRC Press, Boca Raton, 1998. P. 1–28.

References

1. Chernov V. N. *Tekushchee rukovodstvo po diagnostike, profilaktike i lecheniyu dirofilaryarioza u sobak* [Current Guidelines for the Diagnosis, Prevention and Treatment of *Dirofilariasis* in Dogs]. Retrieved from <https://dirovet.info/vet-dog> (Accessed 02 October 2021) (in Russ.).
2. Lok J. B. *Dirofilaria* sp.: Taxonomy and distribution. In: Boreham P. F. L., Atwell R. B. (Eds.). *Dirofilariasis*, CRC Press, Boca Raton, 1998, P. 1–28.

© Алымова Т. М., Груздова О. В., Корнилова А. В., Демкина О. В., 2021

Статья поступила в редакцию 15.10.2021; одобрена после рецензирования 19.11.2021; принята к публикации 30.11.2021.

The article was submitted 15.10.2021; approved after reviewing 19.11.2021; accepted for publication 30.11.2021.

Информация об авторах

Алымова Татьяна Михайловна, ветеринарный врач ветеринарной клиники «Бетховен»; соискатель кафедры патологии, морфологии и физиологии Дальневосточный государственный аграрный университет, T.alymova2015@yandex.ru;

Груздова Олеся Валерьевна, кандидат биологических наук, доцент кафедры патологии, морфологии и физиологии, Дальневосточный государственный аграрный университет, gruzdova76@mail.ru;

Корнилова Алена Владимировна, кандидат биологических наук, доцент кафедры патологии, морфологии и физиологии, Дальневосточный государственный аграрный университет, kornilovaalena81@yandex.ru;

Демкина Ольга Владимировна, кандидат ветеринарных наук, доцент кафедры патологии, морфологии и физиологии, Дальневосточный государственный аграрный университет, demkina-olsen@mail.ru

Information about authors

Tatiana M. Alymova, Veterinarian of the Veterinary clinic “Beethoven”; Degree-Seeking Student, Far Eastern State Agrarian University, T.alymova2015@yandex.ru;

Olesya V. Gruzdova, Candidate of Biological Sciences, Associate Professor of the Department of Pathology, Morphology and Physiology, Far Eastern State Agrarian University; gruzdona76@mail.ru;

Alyona V. Kornilova, Candidate of Biological Sciences, Associate Professor of the Department of Pathology, Morphology and Physiology, Far Eastern State Agrarian University, kornilovaalena81@yandex.ru;

Olga V. Demkina, Candidate of Veterinary Sciences, Associate Professor of the Department of Pathology, Morphology and Physiology, Far Eastern State Agrarian University, demkina-olsen@mail.ru